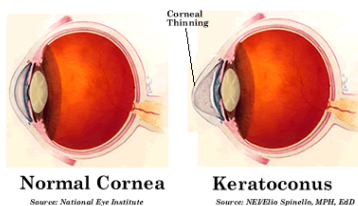


# Keratoconus

## Wat is keratoconus?

Keratoconus is een aandoening waarbij de vorm van het hoornvlies (synoniem: de cornea) afwijkend is; in plaats van de normale, regelmatige koepelvorm is de koepel uitgezakt, soms zelfs kegelvormig (zie illustratie: links normaal, rechts keratoconus). De oorzaak is een afwijkende structuur van het hoornvliesweefsel, waardoor het zijn stevigheid en zijn dikte verliest. Meestal is deze aandoening dubbelzijdig, maar de ernst van de aandoening kan links en rechts verschillen.



## Wat is de oorzaak van keratoconus?

Een keratoconus ontstaat veelal na de puberteit en kan soms tot het 40e levensjaar langzaam verergeren. Bij ongeveer 10% van de patiënten is de afwijking erfelijk. Mensen met een keratoconus hebben vaak een allergische aanleg of eczeem, ervaren hun ogen als gevoelig en hebben vaak jeuk aan hun ogen. Omdat het hoornvlies het belangrijkste brekende medium van het oog is, heeft deze vormafwijking grote gevolgen voor het gezichtsvermogen. De sterkte van het oog verandert en er ontstaat een astigmatisme (zie folder Refractieafwijking). Soms ontstaan er littekens in het hoornvlies die het gezichtsvermogen

verder verminderen.

## Wat kunt u doen aan keratoconus?

Met een brilcorrectie is deze afwijking vaak onvoldoende te corrigeren. Harde, zuurstofdoorlatende contactlenzen zijn dan de eerste keuze voor de correctie van refractieafwijkingen bij keratoconus. Zij vormen een nieuw regelmatig oppervlak. Voor keratoconus bestaan diverse gespecialiseerde keratoconus lenzen. Als een oog te gevoelig reageert op een harde zuurstofdoorlatende lens, kan een piggy-back systeem worden gebruikt, een harde lens bovenop een zachte lens. Daarnaast is soms een grote lens nodig (sclera lens), die op het witte gedeelte (de sclera) van het oog rust.

Als lenzen niet meer worden verdragen, kunnen intracorneale ringen worden overwogen, de contactlenstolerantie kan met deze intracorneale ringen verbeteren. De volgende stap is een gedeeltelijke of gehele hoornvliestransplantatie. Na een hoornvliestransplantatie kan een bril worden aangemeten, maar het kan ook nodig zijn om weer contactlenzen te gebruiken. Dit zullen altijd harde zuurstofdoorlatende lenzen zijn. Overigens is een behandeling met de excimer laser is niet mogelijk bij een keratoconus. Evenmin zijn er oogdruppels die de oorzaak wegnemen.

Een nieuwere techniek is collageen cross linking. Cross linking is niet bedoeld als alternatief voor bovengenoemde middelen (bijv. contactlenzen) om de visus te verbeteren, maar als een aparte behandeling om te voorkomen dat de