

# Retinitis centralis serosa

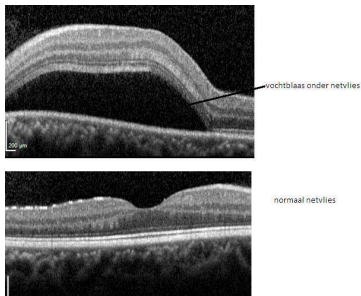
Wat is Retinitis Centralis Serosa [RCS]?	2
Wat merkt de patiënt?	2
Hoe wordt de diagnose gesteld?	3
Ziektebeloop en behandeling	3
Meer informatie	4

## Wat is Retinitis Centralis Serosa [RCS]?

Om RCS te begrijpen is het nodig te weten hoe het netvlies is opgebouwd. Het netvlies is een dunne laag weefsel die de binnenkant van het oog bekleedt; het is de 'gevoelige laag' van het oog. Het vangt licht op en zendt signalen naar de hersenen. Het netvlies is goed te vergelijken met een filmpje of lichtgevoelige chip in een fototoestel. Het netvlies bestaat uit verschillende lagen; de diepste laag bestaat uit pigmentcellen (pigmentepitheel). Nog dieper, maar niet meer tot het netvlies behorend, ligt het vaatvlies: een bloedrijke structuur.

Eén van de functies van het pigmentepitheel is het voorkómen van lekken van vocht uit het vaatvlies naar het netvlies.

Bij RCS is het pigmentepitheel verzwakt. Vocht kan door de zwakste plek (de 'lekplek') heen sijpelen en tilt het bovenliggende gedeelte van het netvlies op. Er vormt zich een vochtblaas. De oorzaak van de verzwakking van het pigmentepitheel is onbekend, maar RCS komt vaker voor bij patiënten die corticosteroiden gebruiken; ook stress is een risicofactor.



## Wat merkt de patiënt?

Door de vochtblaas ziet de patiënt vervormd (metamorfopsie) en lijken voorwerpen kleiner dan ze zijn (micropsie). Vaak wordt er ook een vlek waargenomen. De gezichtsscherpte is ook vaak verminderd en kan verbeterd worden met een positieve lens.

## Hoe wordt de diagnose gesteld?

De diagnose kan vaak gesteld worden door oogspiegelen alleen: uw ogen worden ingedruppeld zodat de pupillen wijder worden waarna de oogarts het netvlies kan beoordelen. Met een OCT [optical coherence tomography] wordt een scan van het netvlies gemaakt, waarbij alle lagen van het netvlies zichtbaar zijn (zie illustraties onder het kopje 'Wat is Retinitis Centralis Serosa [RCS]?') en de hoeveelheid vocht geëvalueerd kan worden. Wanneer RCS niet over gaat of voor een 2e of 3e keer ontstaat worden er foto's gemaakt met inspuiten van een contrastvloeistof in een ader [fluorescentieangiogram] zodat de plek waaruit het vocht lekt gevonden kan worden.

## Ziektebeloop en behandeling

RCS geneest meestal vanzelf na enkele weken tot maanden. Een enkele keer wordt de lekplek, die met fluorescentieangiogram gevonden is, met laser behandeld om de genezing te bespoedigen; dit kan alleen wanneer de lekplek niet te dicht bij de gele vlek (het belangrijkste deel van het netvlies) ligt. Dan kunnen foto dynamische therapie (PDT, dit is een ander soort laserbehandeling) of injecties in het glasachtig lichaam (zie folder 'Intravitreale injecties') overwogen worden. De rol van oogdruppels of andere medicijnen is onduidelijk. Wanneer RCS is genezen blijft er vaak een klein littekentje in het netvlies over. De aandoening kan wel terugkomen, ook in het andere

oog, waarbij in een enkel geval de gezichtsscherpte blijvend vermindert.

## **Meer informatie**

Niet alle informatie in deze folder is noodzakelijk op u van toepassing. Heeft u na het lezen van deze folder nog vragen, stel deze dan aan uw eigen oogarts.

Deze folder is tot stand gekomen onder redactie van de commissie Patiëntenvoorlichting van het Nederlands Oogheelkundig Gezelschap (NOG) 2013, [www.oogheelkunde.org](http://www.oogheelkunde.org).